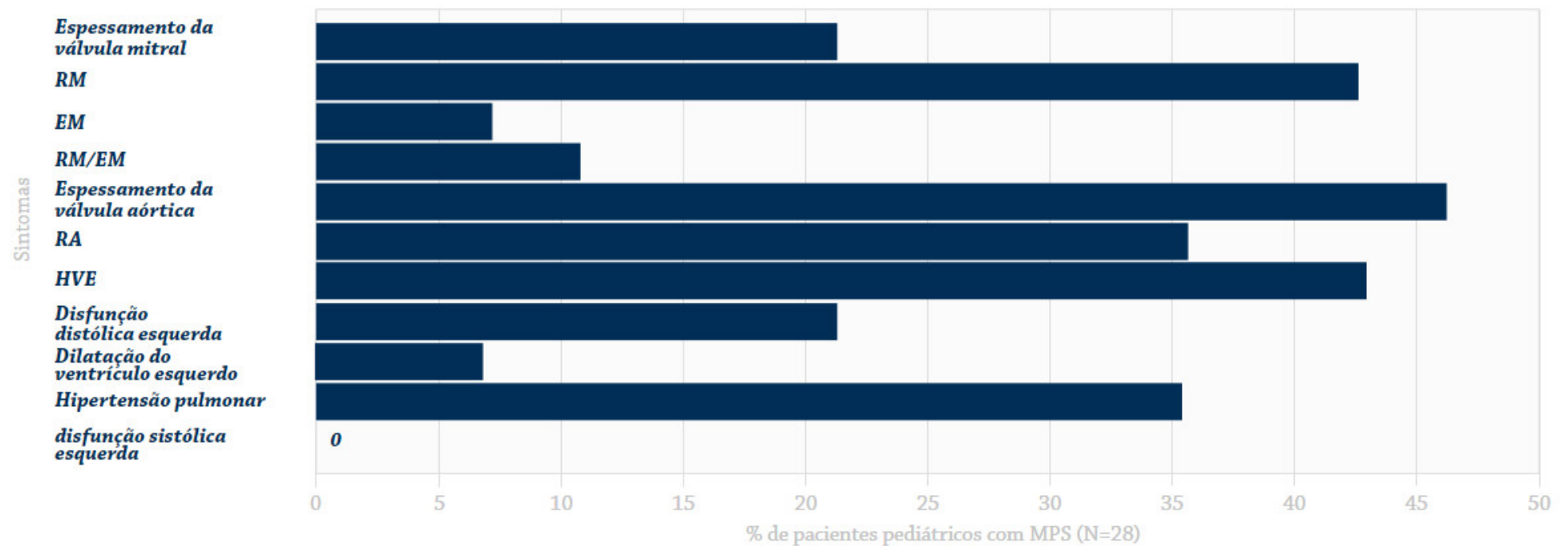


Sintomas cardíacos comuns a partir da avaliação ecocardiográfica ^{1,a}



Adaptado de Braunlin, *J Inherited Metab Dis*, 2011.

Abreviações: AR, regurgitação aórtica; MPS, mucopolissacaridose; MR, regurgitação mitral; MS, estenose mitral; MR/MS, ambas as lesões; LVH, hipertrofia do ventrículo esquerdo.

^aAvaliação em 28 pacientes com MPS I, II, III, IV, VI e VII, com idade entre 2 e 14 anos. Os achados cardíacos mais comuns nesses pacientes foram lesões na válvula esquerda hipertrofia do ventrículo esquerdo e hipertensão pulmonar.